

# Der Lateraldefekt – laparoskopisch korrigiert

Klemens Wagner

**Als Beitrag zur Diskussion um die Entwicklung einer zeitgemäßen Beckenbodenchirurgie stellt der Autor Ergebnisse einer Befragung von Patientinnen vor, die er mittels laparoskopischer Kolposuspension mit Lateral Repair behandelt hat.**

Mit der Einführung der vaginalen Netzinterpositionen und deren Implantation in einer höchst sensiblen Körperregion kam es oft zu irreversiblen postoperativen Beschwerden und Komplikationen. Die Orientierung auf ein minimalinvasives und gezielt an den Defekten ansetzendes Verfahren ohne oder mit minimalem Einsatz von Fremdmaterial war daher nur folgerichtig.

Die technisch ausgereiften Optiksyste-me der endoskopischen Chirurgie ermöglichen intraoperativ eine Nahbereichs-Visualisierung, die weder beim vaginalen noch beim offenen OP-Situs erreichbar ist.

## Diagnostik des Descensus genitalis

Bei der Beurteilung der Defektsituation im vorderen Kompartiment möchte ich die hohe Bedeutung des Lateraldefekts besonders hervorheben. Hierzu stelle ich die These auf, dass jede Senkung im Bereich der vorderen Scheidenwand und Harnblase mit einem Lateraldefekt, also einer Traktionszystozele beginnt. Dieser vor allem bei der jungen Frau oft isoliert auftretende Zustand mit dem typischen Abflachen oder kompletten Verstreichen der Sulci laterales ist immer der primäre Defekt, zu dem später eine zusätzliche Pulsionszystozele mit zentralem Defekt lediglich in Kombination hinzutreten kann. Letztere lässt sich auch nie ohne Verlust der Sulci laterales nachweisen. Der laterale Defekt am Arcus tendineus fasciae

pelvis steht also immer am Anfang der Defektsituation im vorderen Kompartiment. Hier sollte eine operative Therapie durch gezielte Korrektur des Lateraldefekts ansetzen.

Bei der Diagnostik von symptomatischen Senkungszuständen im vorderen Kompartiment zeigen sich diese in jedem Fall mit einem uterinen oder apikalen Deszensus kombiniert. Demzufolge ist eine Korrektur dieser Defektsituation im mittleren Kompartiment immer mit zu bedenken.

## Durchführung der Operation

Nach der Sakropexie des apikalen Segments erfolgt der minimalinvasive Zugang extraperitoneal in den retro-pubischen Raum, das Cavum Retzii (Abb. 1). Diese exzellente Visualisierung der Cooperschen Ligamente am Os pubis und der Lateraldefekte ermöglicht unter kombiniert vaginal-digitaler Kontrolle der linken Hand eine gezielte Nahtkorrektur (Abb. 2). Die fortlaufende Naht fasst unter Medialisierung des Harnblasenhalses die Scheidenfaszie und rekonstruiert spürbar den Sulcus lateralis der Scheide beidseits, womit eine effiziente Lagekorrektur von Harnblase und vorderer Scheidenwand ermöglicht wird (Abb. 3). Zusätzliche zentrale Defekte können auch laparoskopisch durch eine Faszienraffung (Natural Tissue Repair) behoben werden.

Nach 13 Jahren der Anwendung der laparoskopischen Sakropexie und der Kombination mit der Kolpo-

suspension mit Lateral Repair seit 5 Jahren führte ich eine retrospektive Befragung der operierten Frauen durch. Außerdem werden alle Frauen 5–8 Wochen nach der OP von mir urogynäkologisch nachuntersucht.

Von den 200 befragten Patientinnen, die im Zeitraum von 2016 bis 2018 mit diesen OP-Verfahren (Abb. 4) behandelt wurden, haben 80 % den postoperativen Fragebogen beantwortet. Das durchschnittliche Alter zum Zeitpunkt der Operation lag bei 63,3 Jahren (39–81 Jahre). Alle Operationen konnten laparoskopisch durchgeführt werden. Der Operateur war in allen 200 Fällen derselbe. Die durchschnittliche OP-Zeit für die

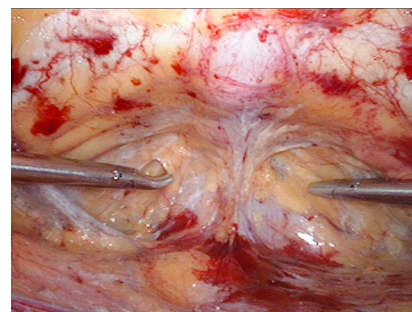


Abb. 1: Cavum Retzii

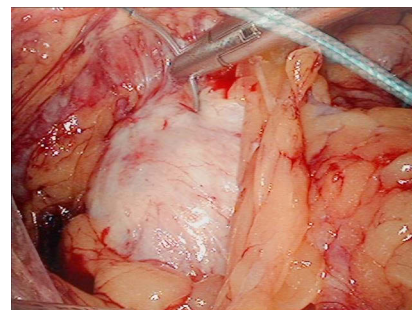


Abb. 2: Naht der Vaginalfaszie unter vaginal-digitaler Kontrolle

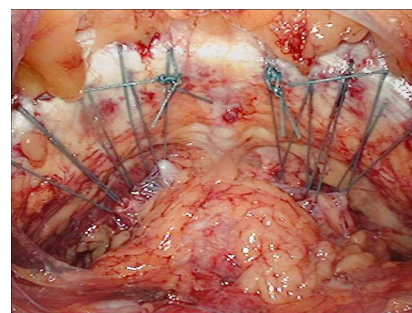


Abb. 3: Nach Kolposuspension mit Lateral Repair bds.

## OP-Modus

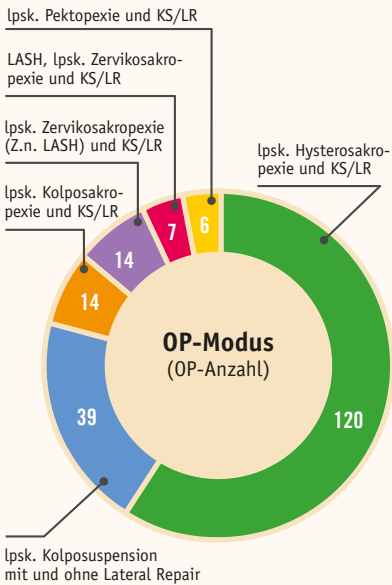


Abb. 4: OP-Modus bei Kolposuspension mit Lateral Repair (KS/LR)

Kombination aus Hysterosakropexie und Kolposuspension mit Lateral Repair lag bei 86 Minuten (65–117).

Eine postoperative laparoskopische Revision mit Lockerung der Naht bei Überkorrektur war viermal nötig. In zwei Fällen erfolgte eine vorübergehende ISK (intermittierende Selbstkatheterisierung). In einem Fall musste ein randständig durch die Harnblase ziehender Faden per Blasenspiegelung gelöst werden. Ein Hämatom im Cavum Retzii wurde zweimal beobachtet und bildete sich jeweils spontan zurück.

## Ergebnisse der Befragung

85 % aller Patientinnen gaben eine Besserung ihrer Senkungsbeschwerden an (Abb. 5). Eine Rezidivoperation bei erneuter Zystozele bzw. Lockerung der Sakropexie wurde in drei Fällen erforderlich. Eine rein vaginale Netzinterposition wurde seit 2014 nicht mehr durchgeführt.

Insofern präoperativ eine Harndrangsymptomatik störend war, gaben

## Senkungsbeschwerden

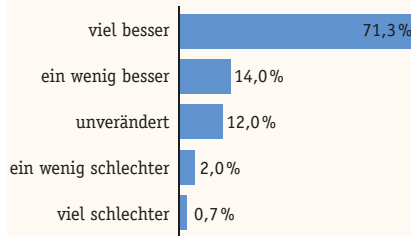


Abb. 5

## Harndrangsymptome

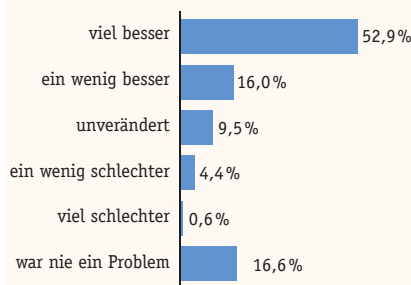


Abb. 6

## Zufriedenheit mit dem OP-Ergebnis

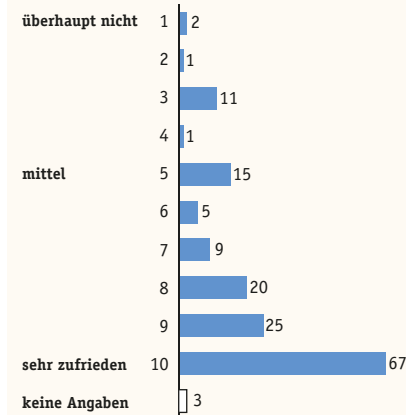


Abb. 7

82 % der Befragten eine Besserung durch die OP an. Die Angabe von zunehmendem Harndrang bzw. De-novo-Urge lag zusammen bei 5 % (Abb. 6). Eine vorbestehende Belastungsharninkontinenz wurde in 77 % als gebessert angegeben. Die Rate von vermehrt belastungsabhängigem

Harnverlust bzw. De-novo-Stresssymptomatik lag unter 3 %. Eine Verbesserung im Hinblick auf eine vorbestehende Dyspareunie gaben 65 % der Befragten an, während diesbezüglich neu hinzugetretene Beschwerden nur von 2 % angegeben wurden.

In ihrer Gesamteinschätzung der Operation würden sich 85 % der Frauen erneut für diese OP-Methode entscheiden, was auch die Zufriedenheit mit dem OP-Ergebnis von 85 % widerspiegelt (Abb. 7).

## Fazit

Die Ergebnisse meiner Untersuchungen zeigen die laparoskopische Sakropexie und Kolposuspension mit Lateral Repair als ein alternatives, minimalinvasives und an der gezielten Defektkorrektur orientiertes Verfahren, das mit minimalem Einsatz von Fremdmaterial und ohne Schnittführung im Scheidenbereich auskommt. Bei geringer peri- und postoperativer Komplikationsrate, adäquater OP-Zeit und der vergleichbar niedrigen Rezidivrate steht eine echte Alternative zu den bisher etablierten OP-Methoden zur Verfügung. Aufgrund der hohen Akzeptanz eines organerhaltenden und defektorientierten Vorgehens wird sich dieses Verfahren, meiner Meinung nach, trotz seiner Komplexität und der langen operativen Lernkurve weiter durchsetzen.

## Autor



### Dr. med. Klemens Wagner

Facharzt für Frauenheilkunde und Geburtshilfe  
Frauenarztpraxis Wagner Wappler  
Bautzner Straße 127  
01099 Dresden  
info@  
frauenarztwagner-dresden.de