

## Neue Therapiestrategie beim genitalen Deszensus

Wenn mit der Senkung die Lebensqualität sinkt ...

K. Wagner

### Zusammenfassung

Senkung und Vorfall als Folge von Defekten am Beckenboden der Frau wirken sich stark auf die Lebensqualität aus. Aufgrund der Erkenntnisse über die dynamischen Zusammenhänge treten sie in den einzelnen Kompartimenten selten isoliert auf. Eine gezielte individuelle Anamnese und die subtile Diagnostik unter Beachtung dieser Wechselwirkungen ist eine Voraussetzung für den langfristigen Erfolg der Therapie und die Zufriedenheit der Patientin.

Da der Deszensus genitalis eine hochsensibel versorgte Körperregion mit sehr empfindsamem Gewebe beeinträchtigt, sollte zur Wiederherstellung der Lebensqualität möglichst minimal-invasiv operiert werden. Dies bedeutet: Eigen- vor Fremdmaterial, organerhaltende Deszensuskorrektur ohne Hysterektomie, Erhaltung der Integrität der Vagina (laparoskopischer Zugangsweg) und nicht zuletzt: symptomorientierte Korrektur.

### Einführung

Der Beckenboden hat vielfältige Aufgaben: die kontrollierte Speicher- und Entleerungsfunktion von Harnblase und Enddarm, die Stütz- und Haltefunktion der Organe im kleinen Becken, seine große Bedeutung für Lust und Sexualität und die enormen Belastungen während der Schwangerschaft und unter der Geburt. Störungen der Beckenbodenfunktion äußern sich in Harn- und Stuhlinkontinenz, Entleerungsstörungen von Harnblase und Enddarm und in Senkungszuständen der Beckenorgane. Die Prävalenz dafür steigt mit zunehmendem Alter an.

Ausgehend von der demografischen Entwicklung in Europa werden wir also immer häufiger in unserer täglichen Praxis mit dem Problem des

genitalen Deszensus und/oder der Harn- und Stuhlinkontinenz konfrontiert werden. Etwa ein Drittel der weiblichen Bevölkerung hat im Laufe des Lebens Senkungsbeschwerden, knapp die Hälfte davon in Verbindung mit einer Inkontinenzproblematik oder einer Harnblasenentleerungsstörung.

Die körperlich und psychische Beeinträchtigung in Folge der Senkungsbeschwerden und der Wunsch nach langfristig hoher Lebensqualität gibt den betroffenen Frauen Anlass, sich hilfesuchend an uns zu wenden.

### Spezielle Anamnese

Maßgeblich für die Entscheidung über eine Therapie sind immer das Beschwerdebild und der subjektive Leidensdruck der betroffenen Frau. Die Vorstellung des Untersuchers von einer normalen Anatomie hat zweitrangige Bedeutung [1].

Daher sollte im Gespräch die führende Symptomatik von Senkung und Harninkontinenz auch unter Zuhilfenahme geeigneter Fragebögen gezielt erfragt werden. Fragen nach der individuellen Lebenssituation, Beeinträchtigungen der körperlichen Aktivität und der Sexualität und den subjektiven Ansprüchen an die Lebensqualität der betroffenen Frau sollten im anamnestischen Gespräch keinesfalls fehlen.

Auch Stuhlinkontinenz oder Defäkationsbeschwerden sollten angesprochen werden.

Als positiv wird von den Frauen das offene Ansprechen der Sexualität empfunden. Die Scham Dyspareunie oder den völligen Rückzug aus der Sexualität anzusprechen, kann so überwunden werden [2, 3, 15].

### Urogynäkologische Untersuchung

Bei der klinischen Untersuchung ermöglichen geteilte Vaginalspecula die genaue Beurteilung der am Senkungsgeschehen beteiligten Organstrukturen in ihrem jeweiligen Schweregrad getrennt für vorderes, mittleres und hinteres Kompartiment und der Beschaffenheit des Vaginal-epithels im Hinblick auf seine Östrogenisierung.

So ist die Differenzierung zwischen einem zentralen oder lateralen

Defekt der endopelvinen Faszie an der vorderen Vaginalwand maßgeblich für die Planung einer defektorientierten Korrektur in diesem Kompartiment. Das Abflachen oder das völlige Fehlen der vaginalen Sulci laterales weist dabei auf einen Lateraldefekt mit der Folge einer Traktionszystozele hin (Abb. 1).

Die erhaltenen Sulci laterales und die fehlenden Rugae vaginales („Glatzenbildung“) sind Merkmale einer Pulsionszystozele mit zentralem Fasziendefekt. Ein kombiniertes Auftreten beider Formen erleichtert die Diagnostik und exakte Indikationsstellung dabei natürlich nicht [4]. Die enorme Wichtigkeit dieser Differenzierung spiegelt sich auch in der Tatsache wider, dass es keine Studie zur operativen Therapie der Zystozele gibt, die genau diese Unterscheidung thematisiert.

Bei der Zystozele stehen neben dem vaginalen Senkungsgefühl vor allem die unvollständige oder portionierte Blasenentleerung, die Pollakisurie und der imperative Harndrang als Symptom im Vordergrund.

Da ein vollständig isolierter Defekt im vorderen Kompartiment ohne einen uterinen Deszensus höchst selten vorkommt, sollte der Einschät-

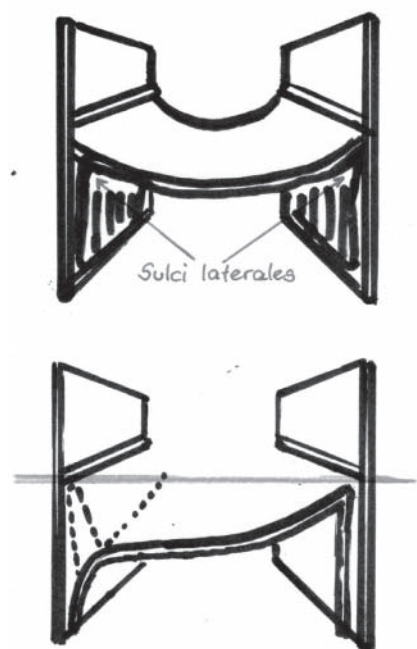


Abb. 1: Einseitiger Lateraldefekt mit Aufhebung des vaginalen Sulcus lateralis

zung des apikalen Deszensus größere Bedeutung beigemessen werden. Als Hauptsymptome werden von den Betroffenen aktivitätsabhängiges vaginales Druck- und Fremdkörpergefühl angegeben [5].

Für eine Senkung im hinteren Kompartiment, als Douglasso-Entero-Zele oder Rektozele, ergeben sich mit der vaginalen Spiegeluntersuchung auch erste Hinweise. Bei Defäkationsstörungen, Stuhlinkontinenz und Hinweisen auf ein obstruktives Defäkationssyndrom (ODS) sollte das kooperative Vorgehen mit einem Koloproktologen erfolgen.

Der Hustenprovokationstest unter Repositionsbedingungen hilft, erste Hinweise auf ein deszensusbedingtes Quetschhahnphänomen der Urethra und des Blasenhalbes mit larvierter Belastungsharninkontinenz zu bekommen [6].

### Gradeinteilung des Deszensus genitalis

#### Grad I

Deszensus innerhalb der Scheide (oft asymptomatisch)

#### Grad II

Deszensus erreicht den Introitus vaginae

#### Grad III

Deszensus tritt vor den Introitus vaginae

#### Grad IV

Totalprolaps von Uterus und Vagina

Mit der Palpation wird zum einen die Mobilität, zum anderen die Fixationsstabilität und Kontraktilität der Beckenbodenmuskulatur im kleinen Becken untersucht. Es ist ein wichtiges diagnostisches Detail, eine elongierte Zervix zu erkennen, um persistierenden Deszensussymptomen vorzubeugen [7].

Eine rektal-digitale Untersuchung zur Beurteilung des Analsphinkters und eines anterioren Rektozelendefektes gehört immer zur urogynäkologischen Untersuchung dazu.

### Bildgebende Diagnostik

Die Beckenbodensonografie (Pelvic-Floor-Sonografie) ermöglicht die Verifizierung des klinischen Befundes und gibt wichtige Zusatzinforma-

tionen für die Mobilität und Trichterbildung am Blasenhalbes, den Senkungszustand der Harnblase und ihrer Fasziendefekte und auch zur Beurteilung von Rekto- und Enterozele. In der Urogynäkologie kommt dabei sowohl die Introitussonografie mit einer Vaginalsonde bei gefüllter Harnblase als auch die Perineal- und Abdominalsonographie zur Anwendung. Nach Voroperationen unter Anwendung synthetischer Bänder oder Netze kann deren Lage und Fixierung gut beurteilt werden [8].

Im Rahmen der interdisziplinären Diagnostik mit einem Koloproktologen hat sich die Durchführung eines dynamischen Becken-MRT oder einer konventionellen Defäkografie als wichtige Zusatzuntersuchung zur Beurteilung der Beckenbodenfunktion unter funktionellem Aspekt bewährt. Die klinische Diagnostik von Douglasso-, Entero- und Rektozele oder eines inneren Rektumprolapses/Intussuszeption wird durch diese Bildgebung wirksam ergänzt oder bestätigt [9].

Die Urodynamik mit Zystoflowmetrie und Urethradruckprofil gilt in der Urogynäkologie nach wie vor als Standarduntersuchung bei gleichzeitigem Auftreten von Harninkontinenz und Deszensus genitalis, obwohl eine subtile Anamnese und der Hustenprovokationstest unter Repositionsbedingungen eine Belastungsharninkontinenz mit ausreichender Sicherheit vorhersagen können [10]. Die hohe Bedeutung für die Differenzierung von Ursachen der Harninkontinenz bleibt von dieser Tatsache unberührt und soll im Rahmen dieser Arbeit nicht weiter ausgeführt werden.

### Prophylaxe und konservative Therapie

Zu Beginn sollte der Hinweis auf die Bedeutung einer Aufklärung über prophylaktische Maßnahmen zum Schutz und zur Stärkung des Beckenbodens stehen. Exemplarisch sollen hier die Bedeutung der allgemeinen körperlichen Aktivität, das aktive Beckenbodentraining schon bei Frühsymptomen, die Orientierung

auf Normalkörpergewicht und die Beratung und Betreuung während der Schwangerschaft und nach der Geburt genannt werden.

Da ein früher Beckenbodendeszensus auch spontan rückläufig sein kann, sollte anfangs eine einfache klinische Verlaufskontrolle bei Ermüdung zu eigenen Aktivitäten im Vordergrund stehen [11].

Die östrogenmangelbedingte Atrophisierung des urogenitalen Epithels verstärkt irritative Symptome und Reizzustände in diesem Bereich, weshalb die lokale vaginale Estrogenisierung (Estriol 0,03 mg, 3 Wochen täglich, dann 2 x wöchentlich) sehr aussichtsreich zu einer Verminderung der lokalen Deszensussymptomatik eingesetzt werden kann [12].

Aktives Beckenbodentraining kann sowohl eine Belastungsharninkontinenz als auch eine Deszensussymptomatik und sogar deren Schweregrad [11] verbessern, weshalb die betroffenen Frauen bei frühen Deszensusformen nach spezialisiert physiotherapeutisch angeleiteter Konditionierung zu intensivem Training angehalten werden sollten. Der oft übliche Hinweis auf Beckenbodengymnastik mithilfe schriftlicher Handreichungen muss als unzureichend eingeschätzt werden [13].

Die konservative Behandlung eines Deszensus genitalis oder auch einer Harninkontinenz mithilfe eines intravaginalen Pessars kommt beim expliziten Wunsch nach einer Alternative zur Operation, bei stark eingeschränkter OP-Fähigkeit oder zum passageren zeitlichen Aufschub einer OP in Frage. Da bis zu 56 Prozent aller Anwenderinnen Komplikationen wie Blutungen, Erosionen, Schmerzen oder Obstipation angeben, bleibt das Pessar nur in ausgewählten Fällen eine Dauerlösung [14].

### Operative Therapie-Aufklärung

Am Beginn einer individuellen Therapieempfehlung steht die umfassende Aufklärung der betroffenen Frau über den klinischen Befund und wichtige funktionelle Zusammenhänge. Die in der eigenen Vorstel-

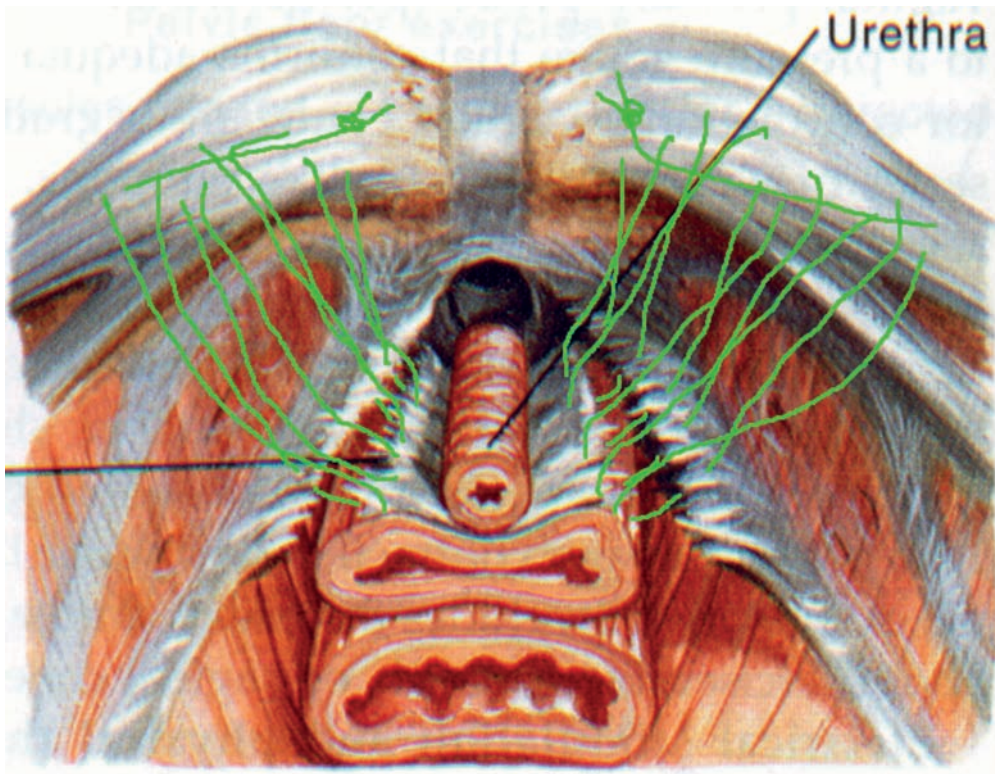


Abb. 2: Lateraldefekt beidseits und Nahtkorrektur zum Cooper'schen Ligament

lung der Patientin oft schwer nachvollziehbare Thematik sollte mithilfe von Modellen oder grafischen Animationen plastisch erläutert werden. Sowohl die Vor- und Nachteile als auch die Risiken der einzelnen Therapieansätze sollten ausführlich erläutert werden.

Hier zeigt die Erfahrung des Autors, dass die jahrelang in der Deszensus-chirurgie praktizierte Hysterektomie ohne spezielle uterine Pathologie

von der großen Mehrheit der betroffenen Frauen zu Recht nicht mehr akzeptiert wird. Der Wunsch nach körperlicher Integrität, die Wertevorstellung zum Organ Gebärmutter und die ganz persönliche Wahrnehmung von sexueller Empfindung stehen bei der Argumentation für eine Gebärmuttererhaltung dabei im Vordergrund [15, 16, 17].

Infolge der unbefriedigenden Rezidivrate bei vaginaler Zystozelenkor-

rektur mit Eigengewebe kam es durch den Einsatz synthetischer Netze vor ca. 15 Jahren zu einer Verbesserung der Erfolgsraten, die auch bis heute durch Daten belegt ist [18, 19, 20]. Gleichzeitig sind aber die Komplikationen mit postoperativen Netzerosionen im Scheidenbereich und de-novo-Dyspareunie sehr bedenklich [21, 22].

Die 2008 erstmals ausgesprochene Warnung der FDA hinsichtlich dieser Komplikationen hatte eine deutlich kritischere Anwendung von Fremdmaterial in der vaginalen Deszensuschirurgie zur Folge [23]. Die Thematik zwischen der Höhe der Erfolgsrate und dem Ausmaß der möglichen postoperativen Komplikationen bei der Entscheidung für das operative Verfahren muss explizit Gegenstand der präoperativen Aufklärung sein.

Der präoperative Nachweis einer larvierten oder symptomatischen Belastungsharninkontinenz sollte die Aufklärung über die Vor- und Nachteile der simultan-einzeitigen oder einer zweizeitigen operativen Therapie von Deszensus und Belastungsharninkontinenz nach sich ziehen.

### Operative Therapie – vorderes Kompartiment

In der Primärsituation sollte bei einer Pulsionszystozele die klassische vaginale Korrektur des zentralen Defekts der endopelvinen Faszie gegenüber der Anwendung von Fremdmaterial favorisiert werden (vordere Scheidenplastik oder Kolporrhaphia anterior). Scheidengewebe wird dabei aber nicht reseziert oder gerafft [24].

Der Einsatz der neueren synthetischen Netze mit Anwendung von einer einzelnen vaginalen Inzision (single-incision-Technik) bleibt der Rezidivsituation vorbehalten oder erfolgt auf Wunsch der Patientin im Ergebnis einer umfassenden Aufklärung (s. o.). Aufgrund der deutlich höheren Rate an vaginalen Netzerosionen sollte eine Netzimplantation nicht im Zusammenhang mit einer Hysterektomie erfolgen [25].

Im Falle eines Lateraldefekts erfolgt die Defektkorrektur direkt paravaginal am Arcus tendineus fasciae

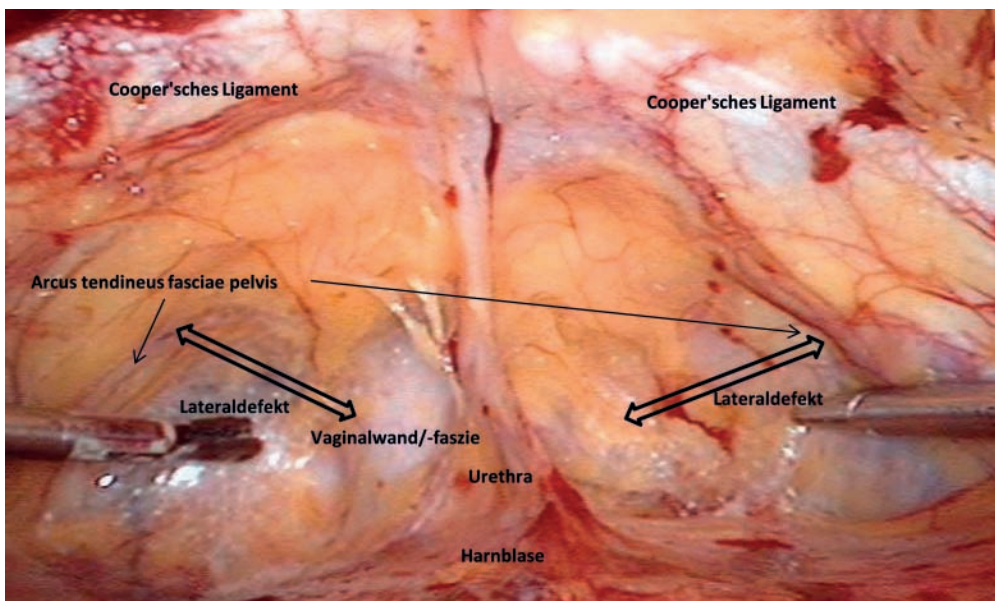


Abb. 3: Cavum Retzii mit Lateraldefekt beidseits – endoskopische Visualisierung

pelvis durch Nahtaufhängung am Cooper'schen Ligament (Abb. 2). Der Versuch einer operativen Korrektur dieses Defektes durch eine vaginale anteriore Scheidenplastik würde den Lateraldefekt mit der Folge eines kurzfristigen Rezidivs sogar noch verstärken.

Das Verfahren der paravaginalen Defektkorrektur ist vaginal, abdominal und vor allem laparoskopisch durchführbar. Der Vorteil des laparoskopischen Vorgehens gegenüber dem vaginalen wurde durch erste Daten belegt [26]. Die anatomisch exakte Visualisierung des Defekts und seiner operativen Korrektur erscheint auch in der Erfahrung des Autors ein überzeugender Vorteil (Abb. 3).

Im Vergleich zur vaginalen Netzimplantation kann auch auf Fremdmaterial verzichtet werden (Abb. 4). Außerdem ist durch die Kolposuspension gleichzeitig eine (larvierte) Belastungsharninkontinenz zu therapieren [27, 28].

Da eine zeitgleiche Korrektur eines Deszensus im mittleren Kompartiment das Rezidivrisiko erheblich senkt [29, 30], sollte die Indikation für eine zusätzliche apikale Fixation immer geprüft werden.

### Operative Therapie – mittleres Kompartiment

Die klassische apikale Korrektur des Deszensus im mittleren Kompartiment stellte lange Zeit die vaginale sakrospinale Fixation am Ligamentum sacrospinale / sacrotuberale (AMREICH-RICHTER) dar.

Demgegenüber wurde die abdominale Kolposakropexie als das Verfahren mit der geringeren Rate an Prolapsrezidiven und postoperativen Dyspareunien bestätigt [31]. Aufgrund der Weiterentwicklung der Verfahren zur laparoskopischen Hystero- oder Kolposakropexie und bei entsprechender Expertise ist der ursprüngliche Nachteil einer längeren OP-Dauer nicht mehr vorhanden [15, 32] (Abb. 5 u. 6).

Der minimal-invasive Zugangsweg ermöglicht auch die zeitgleiche Korrektur eines Lateraldefekts im Cavum Retzii. Diese Kombination aus lapa-

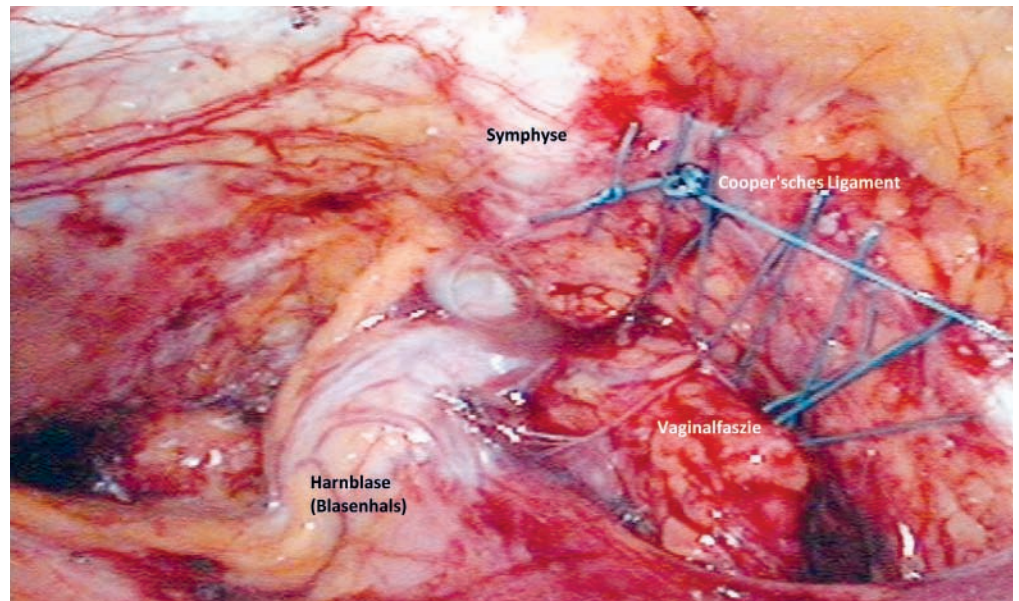


Abb. 4: Lateral Repair rechts und noch unversorgter Lateraldefekt links im Vergleich

roskopischer Sakropexie und Kolposuspension mit Lateral Repair zeigt Vorteile gegenüber der vaginalen sakrospinalen Fixation mit vorderer Scheidenplastik [29].

Eine Douglasso-Enterozele, zumeist nach Hysterektomie, kann durch die laparoskopische Kolposakropexie sehr gut visualisiert und ohne Kolpotomie mithilfe eines schmalen Netzstreifens bis ins Septum rectovaginale eleviert werden [33, 34]. Dieses Vorgehen ist auch für eine höhergradige Prolapsituation oder im Rezidivfall nach vaginaler Netzinterposition erfolgreich einsetzbar [35].

Die Erhaltung des Uterus bei fehlender Organpathologie sollte favorisiert werden [36].

Bei vaginalem Vorgehen mit Einsatz von Fremdmaterial kann eine apikale Netzfixation ebenfalls erfolgen, was zur Senkung der Rezidivrate beiträgt. Durch beidseitige vaginale sakrospinale Hysteropexie bietet sich für die apikale Fixation auch eine vaginale organerhaltende Alternative [37].

### Operative Therapie – hinteres Kompartiment

Die operative Therapie der Rektozele mit Stuhlentleerungsstörung erfolgt vaginal durch eine mediane Faszierraffung ebenfalls ohne Resektion von Scheidengewebe. Aufgrund der noch höheren Rate an Netzerosionen und Dyspareunien sollte die netzge-

stützte Rektozelenkorrektur nicht in der Primärsituation eingesetzt werden [38].

Ein Vorteil der vaginalen gegenüber der transanal Rektozelenkorrektur wurde in zwei randomisierten Studien belegt [39]. Allerdings hat eine interdisziplinäre Diagnostik und Therapie mit den Koloproktologen bei komplexem Beschwerdebild eine

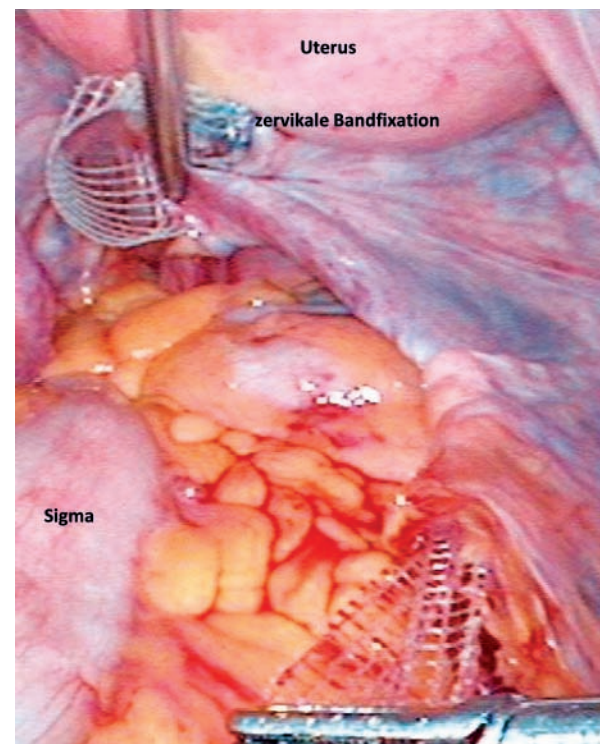


Abb. 5: Hysterosakropexie mit Retroperitonisierung des schmalen Bandes durch Tunnelung

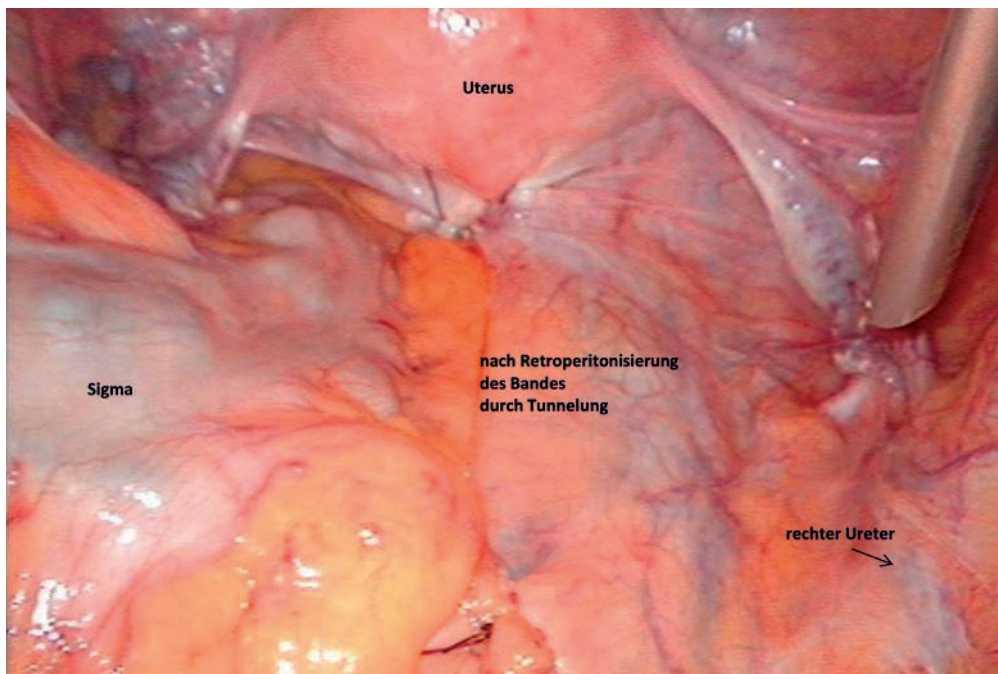


Abb. 6: Laparoskopischer Situs nach Hysterosakropexie

hohe Bedeutung. So ergeben sich aus ersten Arbeiten und der Erfahrung des Autors mit der interdisziplinären Operation bei Kombination eines genitalen Deszensus mit inne-

rem Rektumprolaps und Intussuszeption durch kombinierte laparoskopische Hystero-/Kolposakro- und ventrale Rektopexie erste vielversprechende Erfolge [15, 40].

Interessenkonflikte: keine

Literatur beim Autor

Anschrift des Autors:  
Dr. med. Klemens Wagner  
Bautzner Straße 127, 01099 Dresden

## Neue Empfehlungen zur Händehygiene

Im September dieses Jahres hat die Kommission für Krankenhaushygiene und Infektionsprävention (KRINKO) ihre neuen Empfehlungen zur Händehygiene vorgestellt, die nun auch im Bundesgesundheitsblatt veröffentlicht wurden. In diesen Empfehlungen haben die Experten die Leitlinien zur Händehygiene erstmals seit dem Jahr 2000 aktualisiert. Die Änderungen betreffen im Bereich der Händehygiene die kurzärmelige Berufskleidung, künstliche Nägel sowie Piercings.

Bei der Auswahl des Händedesinfektionsmittels (HDM) gibt es Empfeh-



lungen zu Alkohol-basierten Formulierungen. Die neuen Empfehlungen weisen ausdrücklich darauf hin, dass ausschließlich Alkohol-basierte Formulierungen ohne Zusatz antimikro-

Die operative Beckenbodenrekonstruktion in der Urogynäkologie vollzieht einen Wandel. Neben der jahrzehntlang dominierenden Vaginalchirurgie mit all ihren Vor- und Nachteilen hat sich die laparoskopische Deszensuschirurgie als gleichwertiger Therapieansatz etabliert. Sie bietet den großen Vorteil einer anatomisch eindrucksvollen Visualisierung und gezielten minimal-invasiven Defektkorrektur. Sie ermöglicht den Verzicht auf Fremdmaterial oder dessen minimalen Einsatz. Um den Erfordernissen eines jeden individuellen Einzelfalles gerecht zu werden, sollte die Expertise für beide operative Techniken und Zugangswege in der Urogynäkologie angestrebt werden.

biell remanent wirksamer Wirkstoffe wie Chlorhexidin oder Octenidin als HDM zu verwenden sind.

In Bezug auf die chirurgische Händedesinfektion und OP-Handschuhe gibt es neue Empfehlungen zur Seifenwaschung, zu sterilen beziehungsweise latexarmen und latexfreien Operationshandschuhen sowie zum Tragen von zwei Paar Handschuhen bei chirurgischen Eingriffen mit erhöhtem Perforationsrisiko. Die Empfehlungen findet man im Internet unter [www.rki.de](http://www.rki.de).

Knut Köhler M.A.  
Leiter Presse- und Öffentlichkeitsarbeit